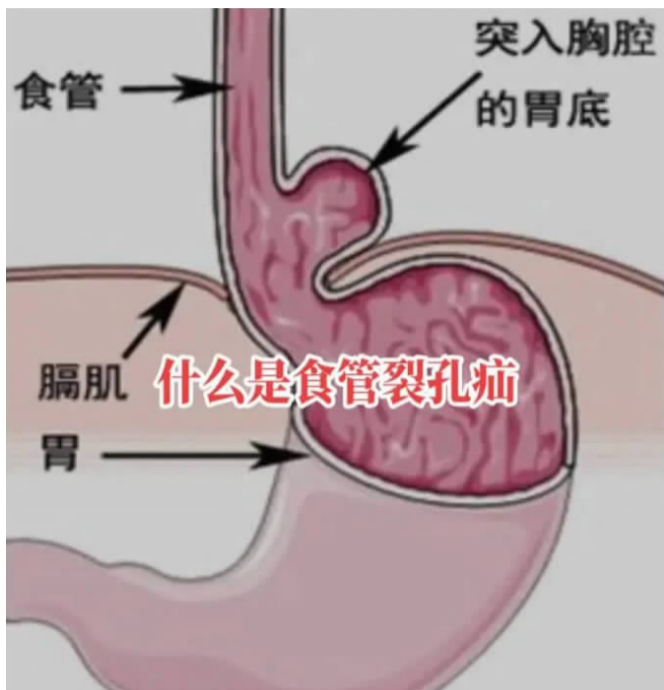


打嗝不止，一天几百次

原来是食管裂孔疝让胃“搬家”了

不由自主地频繁打嗝，最多一天要打嗝好几百次。最近一两年，58岁的老孔（化名）被打嗝折磨得痛不欲生。其实此前20年，他还有止不住的恶心、泛酸，吃药一直不见好。连续的打嗝严重影响他的生活，该怎么办？



恶心烧心泛酸20年 最近他又被打嗝逼疯了

杭州人老孔58岁，还没退休。他有个烧心、泛酸的老毛病持续了20年。最近几年，他吃饭时觉得吞咽困难、胸痛，饭后吐酸水，有时候在单位稍微吃了点午饭，他还要随身携带塑料袋，胃里泛上来的口水黏稠、无法下咽，只能用塑料袋接起来。

老孔为此苦不堪言，辗转很多家医院，不少医生都认为是胃食管反流病，吃了一大堆胃药，治疗效果却不明显。

夜里入睡后，老孔还会感觉有一股气流堵在喉咙里无法顺畅地排出，常常在入睡20分钟后被憋醒。起初这种现象出现时，他自行吐出一口气后，不适症状也随之消失；可随着病情的加重，老孔常在入睡后被憋得全身无力，一种强烈的缺氧、窒息让他感到濒

临死亡的边缘，泛酸烧心也搞得他彻夜难眠，苦不堪言。老婆帮他使劲拍背，暖出一口长气后，症状才会缓解。

最近这一两个月，老孔的病情加重了。他早上连牙也没办法刷，牙刷一伸进口腔，就呕吐得厉害；稍微吃得多一点、急一点就感觉胸口憋闷，梗阻得难受；最让他感觉到尴尬的，还是时不时蹦出的打嗝声。开会、谈话和工作时打嗝声从嗓子眼里不断涌出，有时会越打越响。这让非常热爱工作的老孔异常难过，甚至萌生了病退的打算。

看着丈夫被疾病折磨，老孔老婆建议他到浙江大学医学院附属第一医院再做一次全面深入的检查，找到“元凶”。

不是单纯胃食管反流 是胃已经悄悄“搬了家”

“我这病，很多年前不就确诊是胃食管反流了吗？有什么好再查的！”

“吃了那么多药没治好，可能就没找到根源，总要再深入检查看看。”

拗不过老婆的坚持，老孔抱着一丝希望，来到浙大一院消化内科，经过详细询问病史以及钡餐造影、无痛胃镜、胸腹部CT等检查后，医生发现老孔的整个胃底及部分胃体经膈肌上的食管裂孔疝入了胸腔，他被确诊为“食管裂孔疝、胃食管反流”。

我们的胸腔和腹腔之间有一段薄薄的肌肉做的分隔，这个分隔把胸腔和腹腔分隔开来，这段肌肉称之为膈肌。膈肌上面有不少“小孔”，通过下腔静脉的是“下腔静脉裂孔”，通过主动脉的是“主动脉裂孔”，那么通过食管的就是“食管裂孔”。

正常情况下食管裂孔刚好可以容纳食管通过。当人体腹腔内压力大于胸腔，当食管裂孔过大，压力差会将胃的一小部分“吸入”胸腔内，就是“食管裂孔疝”。

“原来是一部分胃‘跑’到了胸腔！”老孔

这种形象的说法让专家竖起大拇指。一部分胃疝入胸腔后，改变了食管裂孔、贲门的位置，抗反流屏障大大削弱，胃液进入食管次数增多，停留时间延长，所以他的胃食管反流病经久不愈。

经专家评估，老孔严重的病情有明确的手术指征，需要立即进行手术治疗。他随后求诊于普胸外科（二）主任屠政良主任医师的专家门诊。

屠政良主任、杜澄利副主任医师等专家团队为老孔进行了腹腔镜下食管裂孔疝修补术+胃底折叠术（Nissen手术），目的就是要把本该待在腹腔内的胃给“拽”回来，把它逃去胸腔的路用生物补片“堵住”，然后通过胃底折叠的方式重建那扇“坏掉的门”，只在老孔的腹部打几个0.5~1cm的小孔就能完成。

整个手术非常顺利，用时约2个小时，出血很少。老孔术后恢复得很好，频繁打嗝的现象消失，反流烧心的症状也没有了，三天之后康复出院。

经久不治的泛酸、烧心 要高度警惕这种病

食管裂孔疝是一种常见的消化系统疾病，随着年纪增长，食管裂孔周围的肌肉和韧带等支撑结构也逐渐退化、更加薄弱。所以年纪越大发病率越高，40岁以下为9%，50岁以上为38%，70岁以上则高达69%，它大多时候是没有症状的，无症状不需要手术治疗。

但如果出现胃食管反流、压迫心肺，影响心跳和呼吸功能，出现胃穿孔、肠穿孔、

肠梗阻、上消化道出血等并发症时就要及时就医。

最近，老孔又来到浙大一院复诊，他说：“这20年，从来没有这么舒服过！”专家听闻他一直有便秘的毛病，还很喜欢一吃饱饭就立刻躺下，建议他通过减肥、避免餐后立即平躺、少食多餐、避免负重等方式积极康复避免复发。

23岁姑娘身上布满“铜钱印”

医生：都与这件事有关

没有最热，只有更热！最近杭州的高温杀疯了！就在这样的高温天气之下，杭州市第一人民医院皮肤性病科门诊内，却走进了好几位包得严严实实的年轻病人。

他们都有自己的难言之隐！身上莫名发出了一片片“铜钱印”一般的红斑，还伴着剧烈的瘙痒。

仔细追问起原因，他们大部分都做了同一件事。

身上的“铜钱印”越发越多

杭州人小雯（化名）今年23岁，刚刚参加工作，但最近她却很烦恼，身上发出了一片片红斑，还奇痒无比。

一开始，小雯只是胳膊上发出一小块红斑，有些瘙痒，她当作湿疹自己找了药膏涂。没想到之后红斑却越发越多，影响美观不说，瘙痒也越来越剧烈，晚上都痒得睡不着。渐渐地，除了胳膊，小雯的胸背部也发出了一片片红色的“铜钱印”。

皮肤性病科副主任卜璋于在详细查体后，认为小雯身上的“铜钱印”极有可能是体癣，果然真菌检查呈阳性。

卜璋于指出，体癣是真菌性皮肤病较为常见的感染类型。它的初期症状就是红斑、丘疹或小水疱还有脱屑，再逐渐向外扩展形成环形损害，中央皮疹趋于消退，颜色变暗，小雯身上的红斑几乎全中。

体癣源头竟是家中的小成员

让小雯百思不得其解的是，自己平时非常注重卫生，连脚癣都没得过，怎么就患上体癣了呢？

“你家里有没有养宠物？”卜璋于的一个问题，让问题水落石出。

原来，半年前，朋友送了小雯一只可爱的小猫，从此猫奴的幸福生活就此开始，平时总是在一起，就连睡觉也会让小猫在身边……

“你的体癣应该就是从小猫身上传染来的！”卜璋于说，宠物身上会携带许多肉眼看不到的微生物。而每到夏天，高温潮湿的环境也最适合真菌生长繁殖，所以夏天本身就是真菌高发的季节。

真菌传染性极强，仅仅通过撸猫这一动作就可能被传染上，更别说小猫经常上床了。再加上夏天大家汗液较多，穿着清凉，皮肤暴露多，这些都为真菌传染和繁殖提供了温床。

所幸体癣并不难治，卜璋于为小雯开了治疗体癣的药膏，并嘱咐她不要再乱用治疗湿疹的药膏了。“有的药膏是激素类制剂，有时候瘙痒虽暂时缓解，但对于真菌的生长来说，那是“火上浇油”，皮损面积反而会扩大、加重！”卜璋于解释。

好发年轻患者，几乎都和爱宠有关

最近，类似小雯这样的年轻体癣患者，卜璋于接诊了起码有十几例，也有一些直接传染到头上，变成头癣导致脱发。在详细询问后，这些年轻基本上都有养宠物的经历，几乎全是宠物相关。

卜璋于说，猫感染猫癣后，轻症没有症状，甚至不会瘙痒。但猫咪在家中玩耍活动、主人撸猫等动作都会让皮屑脱落，让真菌孢子散落在家中，容易发生传染。

卜璋于提醒，对于养宠物的家庭一定要做好日常清洁和预防，收养猫狗等宠物后，一定要去正规的宠物医院做检查，并定期为宠物进行体检和驱虫。如果发现宠物有结痂或缺毛斑的迹象，一定要积极诊治。

此外，也要注意个人卫生，抚摸宠物后及时洗手，尽量不要让宠物上床。一旦发现爱宠携带真菌，只要积极治疗后，还是可以继续养在家中的。

本版据潮新闻